Lane Medical Library

Neuralgiſche Beſchwerden und Zahnerkrankungen.

JNAUGURAL - DISSERTATION

zur

Erlangung der Doktorwürde

einer

Hohen Medizinischen Fakultät

der

Ruprecht - Karls Universität zu Heidelberg

***

vorgelegt von

RUDOLF NEUMANN
Zahnarzt
aus
MUTTERSTADT (Rheinpfalz)
1 9 3 0

Digitized by the Internet Archive
in 2026

https://archive.org/details/IA40153303_0014

Gedruckt mit Genehmigung der

Medizinischen Fakultät der Universität Heidelberg

Referent : Prof. Dr. BLESSING.

Dekan : Geh. Rat KALLIUS.

1 9 3 0

Inhaltsverzeichnis.

A. Einleitung.

Der Unterschied zwischen echten Neuralgien und neuralgischen Beschwerden.

B. Hauptteil.

I. Affektionen der Pulpa, die Nervenschmerzen auslösen.

a) PULPITIS
b) GANGRÄN
c) DENTIKELBILDUNG.

II. Wurzelhauterkrankungen als Ursache von neuralgischen Beschwerden.

a) Periodontitis acuta marginalis
b) Periodontitis chronica apikalis(Granulom)
c) Radikuläre Zyste
d) Hypercementose.

III. Entwicklungs- und Durchbruchsstörungen der Zähne als Ursache von Nervenschmerzen.

a) Vorzeitige Anlage eines unteren Weisheitszahnes
b) Schwieriger Zahndurchbruch
c) Halbretention
d) Totale Retention
e) Follikuläre Zystenbildung.

IV. Neuralgische Beschwerden als Folgezustände von Operationseingriffen bei Zahnerkrankungen.

a) Zahnlückenschmerz
b) Bei Extraktionen zurückgebliebene Zahnfragmente
c) Vorspringende Knochenkanten.

C. Schlusswort.

Neuralgische Beschwerden und Zahnerkrankungen .

Unter den mannigfaltigsten Leiden sind sicherlich die Zahnerkrankungen zu den gefürchtetsten und schmerzhaftesten zu zählen. Trotzdem ist es nur ein kleiner Teil der Menschheit, welcher sich regelmäßig in gewissen Zeitabschnitten das Gebiß von einem Zahnarzt untersuchen läßt. Die überwiegende Mehrzahl ist um ihre Zähne unbekümmert, und kommt erst dann zum Arzt, wenn sie von unerträglichen Schmerzen aufgepeitscht, gewissermaßen dorthin getrieben wird. Hier ist ihr einziger Wunsch, so rasch wie möglich von den Schmerzen befreit zu sein. Jn der weitaus überragenden Zahl der Fälle, bei denen es sich um eine einfache Pulpitis oder Periodontitis handelt, werden wir rasch Abhilfe schaffen können.

Oft genug wird der Zahnarzt Patienten zu behandeln haben, die über schmerzhafte Zustände, sei es im Zahnsystem oder in Nachbargebieten klagen, bei denen durch einfache Untersuchung keinerlei pathologische Veränderungen festzustellen sind. Jm allgemeinen wird man auf Grund der vorhandenen Symptome diese Beschwerden in der Diagnosestellung unter das Kapitel "Neuralgie" bringen. Diese Bezeichnung wurde von Möbius in die deutsche Fachliteratur eingeführt. Man versteht darunter Schmerzen, die anffallsweise auftreten und in dem peripheren Bereich eines sensiblen Nerven entlanggehen. Bei der echten Neuralgie, dem Fothergill' schen Gesichtsschmerz, wird bei mikroskopischer Betrachtung jede nachweisbare pathologisch-anatomische Veränderung am Nerven fehlen.

Gegenüber dieser Neuralgie wird es bei genauer Untersuchung der Patienten eine ungleich große Anzahl von Fällen geben, die wohl in ihren Symptomen jener Erkrankung ähnlich sind, aber sich durch das Vorhandensein einer Schmerz auslösenden Ursache unterscheiden.

Partsch hat für diese Art von Schmerzanfällen den Ausdruck "neuralgiforme Gesichtsschmerzen" geprägt.

Port und Euler unterscheiden eine symptomatische und eine idiopathische Form von Trigeminusneuralgie. Die symptomatische Form ist der Ausdruck einer pathologischen Veränderung im Verbreitungsgebiet des Trigeminus. Hier kann die mögliche Ursache festgestellt werden. Eine ursächliche Behandlung kann, muß aber nicht Erfolg haben. Für die idiopathische Form läßt sich eine sichere Ursache nicht nachweisen. Manche Krankheiten wie Lues, Malaria oder Intoxikationen mit Blei oder Nikotin können den Boden für das Auftreten einer idiopathischen Trigeminusneuralgie vorbereiten. Diesen beiden Formen stellen sie eine Erkrankung gegenüber, die zwar in ihren Schmerzen ebenso heftig sein kann, aber in ihren Symptomen doch nicht ganz den typischen neuralgischen Anfällen entspricht. Die Ursache dieses ungemein häufigen Leidens ist immer feststellbar und in Zusammenhang mit pathologischen Veränderungen am Zahnsystem zu bringen. Diese Art von Erkrankung kennt man in der Literatur unter der Bezeichnung "neuralgische Beschwerden". Die Beseitigung der Ursache bringt fast immer Heilung.

Was die charakteristischen Kennzeichen betrifft, so haben wir bei der echten Neuralgie den paroystischen Anfall gegenüber den neuralgischen Beschwerden, bei denen der Schmerz gleichmäßiger und dumpfer ist. Jene Neuralgien finden wir stets jenseits des dreissigsten Lebensjahres, während neuralgische Beschwerden an keine Altersgrenze gebunden sind. Getrost wird ein Patient mit einer echten Neuralgie der Nacht entgegensehen, die für ihn eine Erholung von seiner Qual sein wird. Anders aber wird es in unserm Fall sein; bedingt durch die horizontale Lage, wird in den befallenen Gebieten eine Blutdrucksteigerung eintreten und somit eine Steigerung der unerträglichen Schmerzen.

Zu den Ursachen die jene Beschwerden auslösen, zählen, wie oben schon erwähnt, in erster Linie die

Zähne. Sie sind auf Grund ihrer Funktion den verschiedenartigsten Beschädigungen ausgesetzt und können somit leicht erkranken. Die Zahnerkrankungen äußern sich gewöhnlich in heftigen Schmerzen, von denen wir drei Gruppen unterscheiden, die hinsichtlich ihrer Ursache und Wirkung in verschiedener Beziehung zum Zahn selbst stehen können. Die einfachste Art, der Zahnschmerz, hat Ursache und Wirkung im Zahn. Die für uns am wichtigste Form, die neuralgischen Beschwerden, haben ihre Ursache im Zahn, aber die Auswirkung der Schmerzen im Nervensystem. Umgekehrt besteht die Möglichkeit, daß Nervenschmerzen der Kopf- und Gesichtsnerven in gesunde Zähne ausstrahlen und Zahnschmerzen vortäuschen. Diese sind dann mit dentipetalen Schmerzen zu bezeichnen und in Gegensatz zu den dentifugalen oder neuralgischen Beschwerden zu bringen.

Jn folgendem möchte ich nun an Hand einiger Fälle die teils aus der Literatur, teils aus dem Material des Heidelberger Zahnärztlichen Institut entnommen sind, versuchen, den Zusammenhang mit den neuralgischen Beschwerden und Zahnerkrankungen darzulegen.

Bei diesem Leiden handelt es sich hauptsächlich um Schmerzen im weitverzweigten Gebiet des Nervus Trigeminus. Zum besseren Verständnis will ich kurz auf die anatomischen Zusammenhänge der in Frage kommenden Äste näher eingehen. Da sämtliche, teils unter sich, teils über das Ganglion Gasseri miteinander verbunden sind, außerdem noch Anastomosen mit den anderen Gehirnnerven eingehen, besteht die Möglichkeit, daß ein Nervenreiz in eine andere Bahn übergehen kann. So läßt es sich verstehen, daß pathologische Veränderungen im Ausbreitungsgebiet des Maxillaris neuralgische Beschwerden im Auge, in der Stirn- oder Schläfengegend, welche von den Ästen des Ophtalmicus versorgt werden, verursachen. Auch können Schmerzen in das Gebiet von anderen Nerven überspringen, die den in Reizzustand versetzten Nerv ein Stück begleiten, um mit ihm gemeinsam ein bestimmtes Organ zu versorgen. Ein Beispiel für einen solchen Fall kann uns der Mandibularis sein. Dieser gibt einen rein sensiblen Ast,

den "Lingualis", zur Zunge ab. Von diesem geht jeweils eine sensible Faser zum Ganglion sublingualis und submandibularis. Parallel dem Lingualis verläuft die sog. "Chorda tympani" die teils motorische Fasern für die beiden Ganglien bringt, teils sekretorisch die beiden großen Speicheldrüsen am Mundboden versorgt. Ihren Ursprung nimmt sie aus dem Facialis. Vor dessen Austritt aus dem Schädel am Foramen Stylo mastoideum gibt er diesen Zweig rückläufig ab. Die Chorda geht zwischen Hammer und Ambos im Ohr vorbei und tritt durch die Fissura petrotympanica aus der Paukenhöhle aus. Von da ab ist ihr Verlauf parallel dem Nervus lingualis. Da die von ihr versorgten Ganglien dicht an der Bindegewebekapsel der Speicheldrüsen liegen, ja sogar zum Teil davon eingeschlossen sind, besteht die Möglichkeit, daß Veränderungen der submaxillären Lymphdrüsen, die ebenfalls dort liegen, die Ganglien in Reizzustände versetzen. Der Reiz kann sich auf dem Weg der Chorda ins Ohr fortpflanzen und dort neuralgische Beschwerden verursachen. Es ist das große Verdienst Parsch's gewesen, der die Lymphdrüsen näher untersucht und auf ihren Zusammenhang mit dem Zahnsystem hingewiesen hat. Aufgrund dessen sind wir heute in der Lage, die ins Ohr ausstrahlenden Beschwerden zu erklären.

Um auf die Zahnerkrankungen, die neuralgische Beschwerden auslösen, näher einzugehen, ist an erster Stelle an Pulpenaffektion zu denken. Die verschiedenen Formen der Pulpitis sind neben der Karies die weitaus häufigsten Erkrankungen der Zähne. Besonders gefährlich kann eine Pulpitis werden, wenn sie durch eine punktförmige, versteckte Karies, wie sie zuweilen an Approximalflächen bei engstehendem Gebiß vorkommt, hervorgerufen ist. Bald nach dem Inlösunggehen der Kalksalze des Detins wird es durch mechanische und thermische Reize in der Pulpa zu einer aktiven Hyperämie kommen. Dieser wird sich die passive mit Austritt der Leukozythen

und Lymphozyten aus der Gefäßbahn anschließen. Das ausgeschwitzte Plutwasser wird einen Druck auf die Nervenendästchen des Trigeminus und die sympathischen Fasern der Gefäßnerven ausüben, zumal in der Zahnpulpa ein Lymphgefäßsystem noch nicht bestimmt nachgewiesen ist, um die Exudatmassen wegzuführen. Die Folge des Druckes wird ein Schmerz sein, der entweder rein lokaler oder, was für uns besonders wichtig ist, neuralgischer Art sein kann. Hierfür kann ich ein gutes Beispiel anführen, welches Lehfeldt beschrieben hat.

Es handelt sich um einen Patienten welcher an neuralgischen-Beschwerden in der rechten oberen Gesichtshälfte leidet. Nach seiner Angabe bestehen die Schmerzen schon längere Zeit und ein Techniker habe ihm deshalb die oberen Molaren gezogen. Eine Heilung war dadurch nicht eingetreten. Jetzt möchte er sich auch die Prämolaren entfernen lassen. Eine Untersuchung ergibt eine "Pulpitis" des ersten unteren Molaren. Die vorgeschlagene Behandlung dieses Zahnes wurde von dem Patienten glatt abgelehnt. Er verlangt dafür dringend die Entfernung des zweiten Prämolaren im Oberkiefer. Mit vieler Mühe konnte folgender Kompromiß geschlossen werden: Lehfeldt wolle ihm die Pulpa von M.1 kauterisieren. Falls innerhalb 48 Stunden die Schmerzen nicht nachgelassen hätten, wolle er die dringend geforderte Extraktion ausführen. Nach der erfolgten Arseneinlage war der Patient schmerzfrei. Einige Zeit darauf wurde die Füllung gelegt und der Patient konnte bei bestem Wohlsein entlassen werden.

Kommt eine Pulpitis nicht zur Behandlung so hat ein selbständiges Ausheilen [illegible] Komplikationen. Das Schicksal der Pulpa ist besiegelt. Sie zerfällt langsam und geht in Fäulnis über. Ist in dieser Phase des Zerfalls das Pulpencavum noch verschlossen, so können sie durch die Fäulnis sich bildenden Gase einen Druck auf das periapikale Gewebe ausüben. Die Folge wird ein Nervenreiz sein, der neuralgische Beschwerden auszulösen vermag.

Im allgemeinen sind diese Fälle doch recht selten, wo bald die noch vorhandene Hartindecke auch zerstört wird und die den Schmerz verursachenden Gase abziehen können. Sikora hat einen Fall beschrieben, bei dem eine Partielle Nekrose der Pulpa zur Ursache für die neuralgischen Beschwerden wurde.

Es handelt sich um eine Patientin in den dreissiger Jahren, die an furchtbaren Schmerzen in der linken Gesichtshälfte leidet. Die Inspektion des Mundes ergibt 1.o.7 u. 1.u.8, kleine nach Angabe der Patientin vor etwa zehn Jahren gelegte Füllungen. 1.o.7 wird aufgebohrt. Nach Eröffnung des Pulpencavums entströmt der Höhle ein übler Geruch. Diagnose: "Necrosis pulpae partialis". Nach der Entfernung der nekrotischen Massen und der noch schmerzenden Pulpenreste wird die Patientin entlassen. Als sie nach 2 Tagen zur weiteren Behandlung wiederkommt, ist sie schmerzfrei.

Eine weitere Affektion der Pulpa, die zu neuralgischen Beschwerden Anlaß geben kann, ist die Dentikelbildung. Hier ist die Diagnose besonders schwierig, denn äußerlich am Zahn lassen sich keinerlei Veränderungen feststellen. In solchen Fällen wird es immer angebracht sein, eine Röntgenaufnahme anzufertigen. Reinmöller führt hier folgenden Fall an.

Eine Patientin, die seit längerer Zeit an einer Mandibularis Neuralgie erkrankt ist, wird ihm überwiesen mit der Bitte, ihr eine Alkoholinjektion am Foramen mandibularis zu machen. Das Zahnsystem der Dame befindet sich in sehr gutem Zustand, da sie regelmäßig jedes viertel Jahr ihre Zähne untersuchen läßt. Alle für eine Neuralgie in Frage kommenden Behandlungsmethoden waren bereits ohne Erfolg angewandt worden. Eine genaue Untersuchung mit dem Induktionsstrom ergibt, daß der äußerlich vollkommen intakte 3.Molar absolut reaktionslos bleibt, während die Nachbarzähne und der 7ner auf der entgegengesetzten Seite reagieren. Der Zahn

wird aufgebohrt und im Pulpencavum ein Dentikel festgestellt. Ohne Zweifel ist dies die Ursache für die neuralgischen Anfälle. Das Wachstum des Dentikels übt einen steten Druckreiz auf das Pulpengewebe aus, welches die Ursache für die Schmerzanfälle ist.

Neben den Pulpenerkrankungen können auch die verschiedenen Arten der Wurzelhautentzündungen zu neuralgischen Beschwerden führen. Ein in die Papille eines Zahnes eingebissener Fruchtkern oder eine beim Zahnputzen dort steckengebliebene Borste der Zahnbürste genügt, um eine akute marginale Periodentitis zu bedingen und somit Nervenschmerzen auszulösen. Sehr leicht kann es dabei zu Lymphdrüsenschwellungen kommen, die Schmerzanfälle im Ohr nur Folge haben. Dafür kann ich aus eigener Erfahrung einen Fall bringen.

Ein in den 30er Jahren stehender Chauffeur leidet seit ca.14 Tagen an Schmerzanfällen im linken Unterkiefer, die ins Ohr ausstrahlen. Kauen auf der linken Kieferseite ist ihm vollkommen unmöglich. Schon ein kalter Luftzug löst im Unterkiefer und Ohr starke Schmerzen aus. Bei genauer Untersuchung der Zähne stellt sich am zweiten Molaren l.u. eine mit Amalgam gefüllte Halscavität heraus, bei der die Füllung leicht übersteht. Der Zahn ist auf kaltes und warmes Wasser gleich stark empfindlich, perkutieren mit dem Spiegelgriff löst einen heftigen Schmerzanfall aus. Diagnose: " Periodontitis acuta marginalis", verursacht durch eine überstehende Füllung. Nach Bepinselung des Zahnfleisches mit 20%iger Cocainlösung und Entfernung der überstehenden Teile mit einem flammenförmigen Finierer ist der Patient schmerzfrei.

Der akuten Form der Periodontitis steht die chronische gegenüber. Diese kommt häufig durch ein offenes Pulpencavum oder in Folge von durchgepreßtem Wurzelfüllmaterial zustande. Ist ersteres der Fall, so können ohne

weiteres Bakterien einwandern, und eine Entzündung des apikalen Periodontiums hervorrufen. Ein Stadium im Abwehrkampf des Organismus gegen die eindringenden Schädlinge ist die Granulombildung. Diese will wohl dem Organismus etwas Nützliches sein, bereitet aber oft dem Träger die heftigsten Schmerzen.

Einen ganz interessanten Fall, den sicherlich schon jeder Praktiker in ähnlicher Weise zu Gesicht bekommen hat, konnte ich in der konservierenden Abteilung unseres Institutes beobachten.

Am 10.Dezember 1930 konsultierte uns dort ein 32 jähriger Hilfsarbeiter aus Rohrbach. Dieser klagt seit 8 Tagen über anfallsweise auftretende Schmerzen von zuckender Art, deren Lokalisation der linke Ober- und Unterkiefer ist. Fernerhin hat er in den letzten Tagen während seiner Schmerzanfälle ein starkes Tränen im linken Auge bemerkt. Was die Beschwerden betrifft, so nehmen sie an Heftigkeit zu, so bald er aus dem warmen Zimmer ins Kalte kommt. Während der Bettruhe sind seine Schmerzen bei linksseitigem Liegen sehr ausgeprägt, um bei rechtzeitigem Schlaf langsam abzuklingen. Sie beginnen im linken Oberkiefer, ziehen gegen den Augenwinkel zu, im unteren Lid entlang und strahlen in die Schläfengegend aus. Andererseits hat er im Unterkiefer Schmerzen, die sich gegen das Ohr zu ausdehnen. Von diesen glaubt er bestimmt, daß sie von M.1.1.u. ausgehen. Der Zahn ist auch auf kaltes Wasser empfindlich. Außerdem leidet der Patient an Rheumatismus. Nachts bekommt er öfters Ameisenlaufen im linken Arm und Bein. Dagegen hat ihm sein Hausarzt Heißluftbäder verordnet. Gegen die neuralgischen Beschwerden hat er Pulver verschrieben, die wohl eine augenblickliche Linderung der Schmerzen bringen, um dafür später umso heftiger zu sein.

Eine genaue Untersuchung der Mundhähle ergibt folgendes Bild. L.o.3 hat eine Silikatfüllung mit sekundärer

Karies; von 1.o.4 sind nur noch die tief zerstörten Wurzeln vorhanden. L.o.5 hat eine Amalganfüllung, ebenso 1.u.6, während 7 u.8 leichte Fissurenkaries zeigen. Außerdem ist sehr viel Zahnstein vorhanden. Schon ein leichter Druck mit dem Spiegelgriff auf die Wurzel von 1.o.4 löst neuralgische Beschwerden im unteren Augenlid und in der Schläfengegend aus.

Jn der gleichen Sitzung konnte noch der überaus zahlreiche Zahnstein entfernt werden. Zwei Tage später werden von 1.o.4 und 1.u.6 nebenstehende Röntgenaufnahmen angefertigt.



1.o.4.

1.u.6.

Diese zeigen in der Wurzelspitzengegend von 1.o.4 einen etwa linsengroßen Schatten, der als nekrotischer Herd zu diagnostizieren ist. Deshalb wird dem Patienten geraten, die Wurzeln sich in unserer chirurgischen Abteilung entfernen zu lassen, da sie für einen evtl. Ersatz unbrauchbar sind.

Am 15.Dezember 30 nimmt eine Kollegin unter Lokalanästhesie die Extraktion vor. Diese berichtet, daß sich der Röntgenaufnahme entsprechend, an der palatinalen Wurzel ein linsengroßes Granulom befindet. Einen Tag später sucht uns der Patient abermals in der Füllabteilung auf. Er gibt an, daß seitdem der Zahn entfernt

ist, die Schmerzen im Augenlid und in der Schläfengegend verschwunden sind. Auch das Thränen des Auges läßt bedeutend nach. Während die Anästhesiewirkung im Abnehmen begriffen ist, treten nochmals leichte neuralgische Beschwerden auf, die bald nachlassen. Später stellten sich die Schmerzen nicht mehr ein.

Was die Beschwerden im Unterkiefer betrifft, so zeigt das Röntgenbild von 1.u.6, daß die Amalgamfüllung ohne schützende Zementunterlage gemacht worden ist. Die Füllung wird sofort entfernt und die Kavität mit Fletscher provisorisch verschlossen. Als am 18.12.30 der Patient zur weiteren Behandlung kommt, ist er auch im Unterkiefer vollkommen frei von Beschwerden. Dies kann ein Beweis dafür sein, daß durch die Füllung die Pulpa in Reizzustände geraten ist. Es mag wohl in der Pulpa zu einer aktiven Hyperämie gekommen sein, bei der lediglich die erweiterten Blutgefäße einen Druck auf die Nervenfasern ausübten. Exsudatmassen waren sicherlich noch nicht ausgetreten, sonst könnte unmöglich mit dem Entfernen der Füllung der Schmerz behoben sein. Wohl gehört dieses Beispiel über das Kapitel Pulpenerkrankungen, aber der Vollständigkeit des Falles halber, sei es hier erwähnt.

Das Interessante an diesem Fall ist fernerhin, daß das Granulom zu einem starken Tränen des linken Auges Anlaß gibt. Die Ursache ist sicherlich in einer Reizung des Ganglion sphenopalatinum des Nervus maxillaris zu suchen, welches sekretorische Fasern für die Tränendrüse liefert. Als Reiz können wir wohl den einfachen Druck des Granuloms auf die Nervenstämme des Nervus alveol. sup. ansehen. Die Schmerzen in der Schläfengegend haben ihren Grund in der Ausstrahlung in den Nervus zygomaticus, der ein Ast des Maxillaris ist. Dieser teilt sich in einen Ramus zygomaticotemporalis, welcher von der Augenhöhle aus durch das Jochbein durchtritt und die Haut der Schläfengegend versorgt. Der andere Teil, der zygomaticofacialis, versorgt die Haut der Jochbein - und lateralen Augenwinkelgegend sensibel.

Was seinen Rheumatismus angeht, wäre zu überlegen, ob es sich wirklich um einen solchen handelt, zumal mit der Entfernung des tief zerstörten Zahnes, die Schmerzen im Arm und Bein nicht mehr von ausschlaggebender Bedeutung sind.

In der Literatur sind Fälle beschrieben, bei denen neuralgische Beschwerden auch in die Extremitäten ausstrahlen. Erich Becker berichtet von einer 21jährigen Kontoristin, bei der Schmerzanfälle im rechten Arm auftreten, die jeder medikamentösen Behandlung trotzen. Bei einer zufällig vorgenommenen Untersuchung der Mundhöhle wird der 2.Prämolar als periodontitisch erkannt. Die Ursache liegt in einer alten Silikatfüllung. Stärkerer Druck auf den Zahn löst Schmerzen im Arm aus. Nach der Durchführung der Wurzelfüllung schwinden die Schmerzen für immer. Außer den submaxillären Lymphdrüsen sind in diesem Falle auch die Halslymphdrüsen beteiligt und so ist eine Ausstrahlung in den Plexus brachialis zustande gekommen.

Kommt ein Granulom nicht zur gegebenen Zeit zur Behandlung, so besteht die Möglichkeit, daß sich daraus eine Zyste bildet. Durch Epithelmeilnester, welche von der Embryonal-Zeit her hier liegen geblieben sind, kann die Innenauskleidung der Zyste erfolgen. Diese kann in ihrer Größe bis taubeneigroß werden. Es wird ohne weiteres zu verstehen sein, daß solche Gebilde durch ihren Druck den sie ausüben, neuralgische Beschwerden verursachen können. Immerhin werden die Beschwerden in verstärktem Maße auftreten, wenn die zuerst klare Flüssigkeit der Zyste eitrigen Charakter annimmt. Darüber gibt uns Becker folgenden Fall bekannt:

Eine 25jährige Patientin klagt über anfallsweise auftretende Schmerzen im linken Ohr, die schon mehrere Wochen bestehen. Die Untersuchung ergibt in der Gegend von 1. u. 6 eine Verwölbung, deren Berührung einen Anfall

auslöst. Der Zahn ist angeblich vor langer Zeit restlos entfernt worden. Das Röntgenbild zeigt eine Zyste, in der ein kleiner Wurzelrest liegt. Die Aufklappung bestätigt die Diagnose. Nach breiter Eröffnung und Tamponade derselben sind noch zwei weitere Anfälle aufgetreten. Seitdem ist die Patientin schmerzfrei geblieben.

Eine andere Erkrankung, die neuralgische Beschwerden auslösen kann, ist die zwiebelschalenartige Anlagerung von Cement um die Wurzel. Solche Hypercementosen können so stark sein, daß sie die gesamte Alveole zum Schwund bringen und auf benachbarte Zähne übergreifen. Auch Odontome, die in ihrem Auftreten noch seltener sind, können die Grundlage für Nervenschmerzen sein.

Während bisher von Erkrankungen der Pulpa und des Periodontiums gesprochen wurde, soll nun auf solche Fälle näher eingegangen werden, bei denen schwieriger Durchbruch, Halbretention und Verlagerung von Zähnen die Ursache von neuralgischen Beschwerden sind.

Ein in unserer chirurgischen Abteilung selbst beobachteter Fall, bei dem die vorzeitige Anlage der beiden unteren 3.Molaren zum Schmerz auslösenden Moment wurden, sei an dieser Stelle kurz erwähnt.

Am 17.Januar 1930 konsultierte uns die 15jährige Zigarrenarbeiterin Br. Seit etwa einem Vierteljahr leidet sie an anfallsweise auftretenden Schmerzen stechender Art zu beiden Seiten des Unterkiefers. Besonders stark sind die Schmerzattaken, wenn sie kalte Speisen oder Getränke zu sich nimmt. Die Patientin gibt an, daß der Übertritt vom geheizten Zimmer in die kalte Luft mit Sicherheit einen Schmerzanfall auslöst. In der letzten Zeit haben sich die Schmerzen mehr auf die linke Kieferwinkelgegend und das Ohr lokalisiert. Vorher war die Patientin bei einem Zahnarzt in Behandlung, welcher ihr Veramontabletten verschrieben hat, die ihr wohl für ei-

ige Zeit Linderung verschaffen konnten, aber auf
ie Dauer ohne Erfolg blieben.

Die Untersuchung ergibt folgendes Bild: Die ge-
mte Schleimhaut des Unterkiefers ist auf kaltes Was-
er und Palpation empfindlich. Besonders stark ist dies
i der Gegend des nur zur Hälfte durchgebrochenen 2.M.l.
der Fall. Was die Zähne betrifft, so sind diese in
rdnung. Man vermutet, daß die neuralgischen Beschwerden
i Zusammenhang mit einer vorzeitigen Anlage der beiden
Molaren zu bringen sind. Zur Sicherung der Diagnose und
i eine eventl. Verlagerung des bis jetzt noch nicht
urchgebrochenen 2.Prämolaren auszuschalten, werden ne-
enstehende Röntgenaufnahmen angefertigt.



1.u.8.

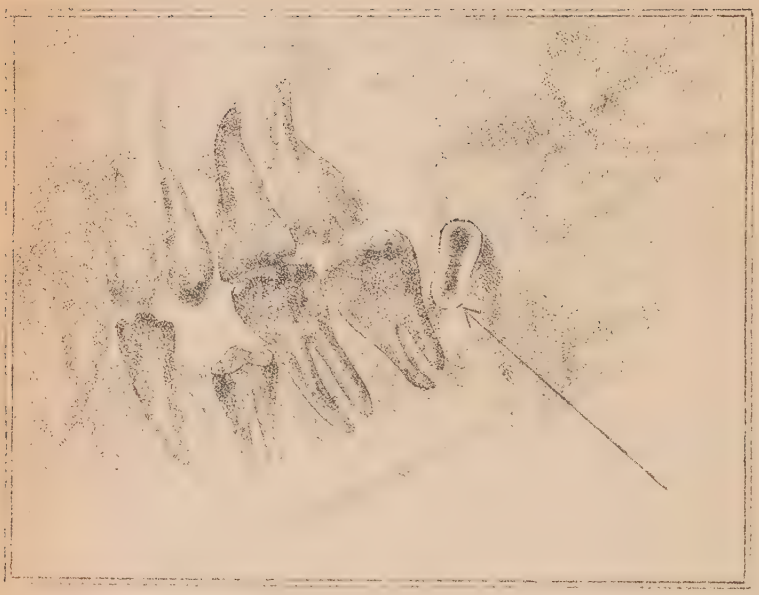

r.u.

Diese bestätigen die Annahme. Vorläufig wird die Patientin mit der Anweisung entlassen, nach jeder Mahlzeit regelmäßig mit H_2O_2 zu spülen, um einerseits Zeit zu gewinnen, um den 2.Molaren ganz zum Durchbruch zu bringen, andererseits eine Infektion der Schleimhautnische möglichst zu vermeiden. Anschließend wäre dann eine Aufklappung der Schleimhaut mit Entfernung der Weisheitszähne vorgenommen worden.

Schon am 23.I.30 sind die Schmerzen auf der linken Kieferseite unerträglich geworden. Jetzt wird unter Lokalanästhesie die Schleimhaut über dem 2.u.3.Molaren in Form eines kreisförmigen Schnittes abgetragen. Der Erfolg ist geradezu erstaunlich, denn kurze Zeit nach dem operativen Eingriff ist die Patientin Beschwerdefrei.-

Die Schmerzen sind also lediglich auf die vorzeitige Entwicklung des 1.3.Molaren zurückzuführen. Dieser ruft eine Quetschung der Schleimhaut hervor und somit eine Reizung der darin verlaufenden Nervenfasern. Wohl könnte man bei der Schmererklärung an eine Entzündung der Zahnfleischtasche denken, was hier jedoch kaum der Fall ist.

Ähnlich wie im letztgenannten Fall kann die Ursache für Nervenschmerzen bei schwierigem Durchbruch von Zähnen sein. Hierüber gibt uns Bedan folgendes Beispiel an:

Eine 36jährige Dame klagt über Beschwerden im l.u.2.M.r.u. mit sich ausbreitenden ausstrahlenden Schmerzen. An beiden Zähnen ist Wurzelbehandlung durchgeführt. Der 2.Molar ist ganz leicht auf Perkussion empfindlich. Das angefertigte Röntgenbild zeigt die Ursache der Beschwerden. Die Krone des Weisheitszahnes ist schräg gegen die distale Wand des 2.Molaren gedrängt; somit ist ein Durchbruch dieses unmöglich; nach dessen Entfernung sind die Schmerzen behoben.

Die Ursache ist in einem Druck auf den 2.Molaren zu suchen, daher die leichte Periodontitis desselben. Andererseits dürfen wir den Grund der Beschwerden in der Halbretention des Zahnes suchen. Die massenhaft vorhandenen Mundbakterien setzen sich in der gebildeten Zahnfleischtasche fest und rufen dort eine Entzündung hervor. Es entstehen Granulationsmassen, die die Fähigkeit haben, den normal durchgebrochenen Nachbarzahn zu schädigen und dort eine Karies mit nachfolgender Pulpitis zu bedingen.

In einem anderen Fall, den Partsch beschrieben hat, rief eine totale Retention eines Weisheitszahnes neuralgische Beschwerden hervor.-

Es handelt sich hier um eine 24jährige Patientin, die seit einem Jahr an starken Schmerzen in der linken Kopfhälfte leidet. Zwei Zähne sind ihr deshalb schon extrahiert worden. Die Beschwerden sind dieselben geblieben. Selbst Morphium ist bei ihr ohne Erfolg angewandt worden. Die Untersuchung der nervösen Dame zeigt, daß der linke Oberkiefer vom Eckzahn ab vollkommen zahnlos ist. Der Alveolarfortsatz ist geschwunden. Bei der Palpation läßt sich am Tuber eine kleine Unebenheit feststellen, die auf Druck empfindlich ist. Eine hier angefertigte Röntgenaufnahme ergibt das überraschende Resultat eines schräg gelagerten Weisheitszahnes. Unter örtlicher Betäubung wird mit Meißel und Elevatorium die Entfernung dieses vorgenommen. Bald darauf werden die Schmerzen geringer und verschwinden schließlich ganz.

Hier bei der Vollretention handelt es sich meistens um Irritierungen der Nervenendigung durch die ungewöhnlichen Spannungs- und Druckverhältnisse. Auch Resorptionserscheinungen, die denen der Fremdkörperresorption gleichzusetzen sind. Können besonders schmerzhaft empfunden werden. Schließlich können an retinierten Zähnen vom Blutweg aus Infektionen statthaben, die sich in neuralgischen Beschwerden äußern.

Der Vollständigkeithalber sei unter dem Abschnitt der Anomalien die Bildung von follikulären Zysten erwähnt. Diese fällt in die Zeit der Dentition und kann gegebenenfalls den Anlaß zu neuralgischen Beschwerden geben.

Schließlich wäre noch auf jene Art von Nervenschmerzen näher einzugehen, die als Folgezustände von operativen Eingriffen aufzufassen sind. In erster Linie sei an den Zahnlückenschmerz gedacht, welcher bei schwierigen Extraktionen durch Quetschungen und Zerrungen des Zahnfleisch's bedingt ist. Entzündungser-

scheinungen und Lymphdrüsenaffektionen müssen hier wieder als die Grundbedingung der auslösenden Schmerzen angesehen werden.

Fernerhin kann bei einer Extraktion eine gekrümmte oder völlig abgelegene Wurzel abbrechen. Läßt der betreffende Praktiker diese in ihrer Alveole zurück, so kann sie im günstigsten Fall aseptisch einheilen und späterhin der Resorption anheim fallen. Umgekehrt kommt es vor, daß solche Zahnfragmente für den Träger Ursache eines lang dauernden Leidens sind. Partsch beschreibt einen Fall, bei welchem ein Zahnfragment eine zehnjährige Leidenszeit für seinen Träger bringt.

Einer 30jährigen Dame sind nach und nach alle Zähne im Oberkiefer extrahiert worden. Auch eine Entfernung des Nervus maxillaris kann keine Heilung bringen. Auf diesen Eingriff hin ist das Trigeminusgebiet nicht vollständig gefühllos geworden. Immer ist noch ein Kribbeln und Brennen vorhanden. Eine genaue Untersuchung zeigt in der Gegend des 2.Molaren eine Fistel mit einer schmerzhaften Verdickung des Knochens. An dieser Stelle wird eine Schleimhautaufklappung vorgenommen. Der Knochen erscheint verdickt, gerötet und arrodiert. Mit dem Meisel werden die Knochenpartien abgetragen.

Jetzt erst kann ein etwas zementitisch verdicktes Zahnfragment entfernt werden. Nach der Wundheilung werden die neuralgischen Anfälle allmählich geringer und lassen bald ganz nach.

Bemerkenswert ist, daß trotz der Entfernung des 2. Astes die neuralgischen Beschwerden nicht geringer werden, sondern erst mit der Beseitigung des Zahnfragmentes nachlassen. Dies rechtfertigt wohl die Behauptung, daß in ihm die Quelle der langjährigen Beschwerden gesehen werden muß.

Ganz ähnlich verhalten sich "vorspringende Knochenkanten", welche nach Entfernung mehrerer Zähne entstehen. Es sollten deshalb nach jeder Extraktion die spitzen Kanten entfernt und die Alveolen-Ränder geglättet werden; denn später üben sie sicherlich einen schmerzhaften Druck auf die Schleimhaut aus und reitzen deren Nervenfasern. Besonderen Nachteil haben sie für das Tragen einer Prothese. Hierüber sei ein Fall aus der Vorlesung des Herrn Prof.Blessing erwähnt:

Eine Patientin klagt seit einem Jahr über heftige neuralgische Beschwerden in der rechten Gesichtshälfte. Die Schmerzen sind teils zuckender, teils brennender Art und oft so heftig, daß sie kaum zu kauen wagte. Sie hat sich schon mehrere Zähne entfernen lassen, ohne daß eine Heilung erfolgt ist. Eine eingehende Untersuchung zeigt in der Prämolarengegend eine Vorwölbung, welche beim Palpieren einen Anfall auslöst. Unter Novocaininjektion wird eine Schleimhautaufklappung vorgenommen und die deutlich vorstehende Knochenkante mit dem Meißel abgetragen. Bei dem allgemein schwer leidenden Zustand der Patientin sind die Schmerzen erst allmählich geschwunden.

Zum Schluß meiner Ausführungen möchte ich nochmals darauf hinweisen, daß in solchen Fällen von neuralgischen Beschwerden eine Extraktion von Zähnen nur dann gerechtfertigt ist, wenn zuvor eine peinliche Untersuchung des Zahnsystems, der Lymphdrüsen und Nachbarorgane stattgefunden hat. Neben der Untersuchung mit Spiegel, Sonde, und Wasserspritze wird man hier immer gut daran tun, eine Röntgenaufnahme anzufertigen, um vor eventuellen diagnostischen Irrtümern geschützt zu sein.

- - - - - - -

Literaturverzeichnis .

Beckert : Neuralgiforme Erkrankungen ausgehend vom Zahnsystem.
Corresp.Blatt für Zahnärzte 1913, S.306.

Bedan : Neuralgische Erscheinungen und Nervenerscheinungen nach Zahnleiden. (Vortrag gehalten in der Gesellschaft der Zahnärzte Magdeburgs und Umgebung am 23.II.1925).
Z.R. 1925, S.302.

Bickel : Neuralgie und Zahnerkrankungen.
Z.R. 1917, S.280.

Blessing : Grundriß zum Studium der Zahnheilkunde.
Die zahnärztliche Staatsprüfung.

do. :: Vorlesung: Spezielle Pathologie und Therapie der Zahn-, Mund- und Kieferkrankheiten.

Cowan : Ein Fall von nichtdurchgebrochenem, heftige Kopfschmerzen verursachenden Ganinus.
D.M.f.Z.1925, S.492.

Csernyei: : Neuralgie und neuralgiforme Schmerzen des Trigeminus.
Z.R.1925, S.223.

Dieck : Dentifugale und dentipetale Neurosen.
(Vortrag gehalten im Provinzialverein Brandenburger Zahnärzte am 27./28.9.1919).
D.z.W. 1920. S.63 u. S. 342.

Jesensky : Neuralgieartige Schmerzen, die durch Druck einer Wurzelzyste auf den Alveolaris inferior hervorgerufen werden.
Z.R.1928. S.528.

Krüger : Neuralgiformer Gesichtsschmerz als Folge eines frakturierten Zahnes.
Z.R. 1928. S. 963.

Lehfeldt : Neuralgische Erscheinungen und Nervenerscheinungen nach Zahnleiden.
(Vortrag gehalten in der Gesellschaft der Zahnärzte Magdeburgs und Umgebung am 23.II.1925.)
Z.R.1925. S. 302.

Lehmann : Über Kopf- und Gesichtsneuralgien und ihre Beziehungen zur Zahnheilkunde.
D.z.Z. 1909. Nr.50/51.

Melchior : Zähne und Trigeminusneuralgie.
D.z.W.1929 S.954 und D.M.f.Z. 1929 S.1184.

Müller : Über dentale Neuralgien insbesondere über die dentale Otalgie.
Z.R. 1909. S.595.

Neuschmidt : Pseudo - Neuralgien im Bereich des Nervus Trigeminus.
Z.R.1928. S.598.

Nodin : Neuralgie der linken oberen Extremität, verursacht durch ein Stahlstückchen am Nervus mandibularis.
Z.R.1925. S.501.

Partsch : Über neuralgiforme Gesichtsschmerzen, deren Ursache und Behandlung.
Corresp.Bl.für Zahnärzte 1911.S.257.

Port u.Euler:Lehrbuch der Zahnheilkunde.

Preiswerk : Ein Beitrag zu den Trigeminus-Neuralgien.dentalen Ursprungs. Z.R.1909. S.251/259 und 1171/72.

Reinmöller : Über Neuralgien. D.M.f.Z. 1908. S.429.

Rousseau-Decelle : Die dentalen Synalgien. D.z.W. 1922. Nr.47.

Seifert : Chirgurgie des Kopfes und Halses.

Sikora : Kasuistische Beiträge zu dem Thema: Sekundäre Neuralgien oder neuralgiforme Schmerzen. Z.R. 1929. S.1638.

Torger : Sonderbare Behandlung einer Kopfneuralgie. Z.R.1913. S.1474.

Williger : Einige Fälle von neuralgiformen Gesichtsschmerzen. D.z.W. 1922. Nr.36.

- - - - - - - - - - -

Nach Fertigstellung der Arbeit ist es mir ein Bedürfnis,

Herrn Professor Dr. BLESSING

für die Zuweisung des Themas, sowie die gütige Überlassung des Materials meinen aufrichtigen Dank auszusprechen.